

L'angioplastie coronaire, également nommée dilatation coronaire, est précédée de la coronarographie diagnostique qui permet de mettre en évidence le ou les rétrécissements coronaires.

1- Définition

Examen invasif à visée diagnostique ou curative effectué en imagerie interventionnelle permettant d'avoir accès aux coronaires. Plusieurs points de ponction sont possibles, le choix est réalisé par l'angiologue : radiale droite ou gauche, fémorale droite ou gauche. L'examen est réalisé avec un produit de contraste iodé et sous rayons X.

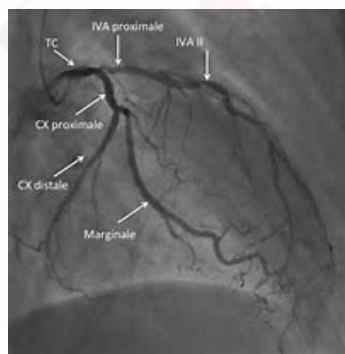
2- Rappels anatomiques

Coronaires : artères recouvrant et irriguant le muscle cardiaque, qui naissent au niveau de l'aorte.

L'artère coronaire gauche se divise en deux :

- L'artère interventriculaire antérieure (IVA) : passe dans le sillon interventriculaire antérieur
- L'artère circonflexe : passe dans le sillon auriculo-ventriculaire postérieur

L'artère coronaire droite suit généralement la forme du cœur ou dessine un « C » pour irriguer le ventricule droit et la partie basse du ventricule gauche. Elle donne naissance à de nombreuses petites artères.



3- Préparation à l'examen

• Fait par le patient :

Le patient doit réaliser quelques jours avant l'examen, un bilan biologique (NFS, CRP, ionogramme, urée, créatinine, TP, TCA, INR, hémostase). Certains cardiologues demandent un

complément avec une recherche de perturbations du bilan hépatique et pour les patients diabétiques une hémoglobine glyquée.

Prendre la prémédication anti-allergique pour les patients pouvant réagir à l'iode injectée. C'est une prescription médicale.

• Fait dans le service :

L'équipe soignante explique l'examen et fait signer les consentements au patient. Il est ensuite procédé à la dépilation et préparation cutanée, à la pose d'une perfusion au bras opposé de la zone d'examen. Suivant le centre hospitalier, un électrocardiogramme peut être réalisé à l'arrivée du patient.

Dépilation : zone de la peau où les poils sont coupés au plus court à l'aide d'une tondeuse (pas de rasoir mécanique ou d'épilateur électrique car risque de micro lésion cutanée). La dépilation prend en compte les habitudes des angiologues du CH ou de la clinique où vous êtes. Pour une ponction en radiale, il faut monter de la main à mi-avant-bras. Pour la fémorale, il faut dépiler en short de bain les deux fémorales. Il est nécessaire de préparer toutes les voies d'abord dans le service.

Préparation cutanée : douche iodée type povidone avant et après dépilation, la première pouvant être réalisée au domicile du patient. Si le patient est allergique, un produit non iodé type Chlorhexidine peut être préconisé.

Pose de la perfusion : elle doit être sur le bras opposé à la zone de ponction en radiale. Si cela n'est pas possible (capital veineux pauvre, fistule artério-veineuse etc...), il faut effectuer la pose aussi loin que possible du point de ponction de l'artère radiale (proche du coude ou au niveau du triceps).

4- La coronarographie

L'examen se réalise dans une salle identifiée et respectant des normes fixées (normes HAS, ANAP, ISO comme les blocs...).

Le patient est installé dans la salle et recouvert d'un champ stérile.

L'angiologue est habillé en stérile avec tabliers de plomb (jupe, casaque et protège thyroïde). Il peut décider d'être seul ou avec un second angiologue ou un infirmier (selon les centres hospitaliers et les cliniques), en stérile et avec tabliers de plomb.

Il commencera par ponctionner l'artère choisie (radiale ou fémorale) afin de monter un guide jusqu'aux coronaires (passage par la coronaire gauche souvent prioritaire mais reste en fonction de l'anatomie).

A ce moment, diffusion du produit de contraste sous rayon X.

Si rien de particulier, l'examen est arrêté et le patient remonte en chambre pour surveillance.
Si plaque d'athérome peu importante, un traitement médical peut être débuté ou continué.

Si nécessaire, pose d'un stent, sorte de ressort que l'on place dans l'artère afin d'assurer un flux sanguin efficace. Il existe plusieurs types de stents.

- Stent actif : stent ayant une substance anti proliférative qui limite la resténose.
- Stent nu : stent sans substance.

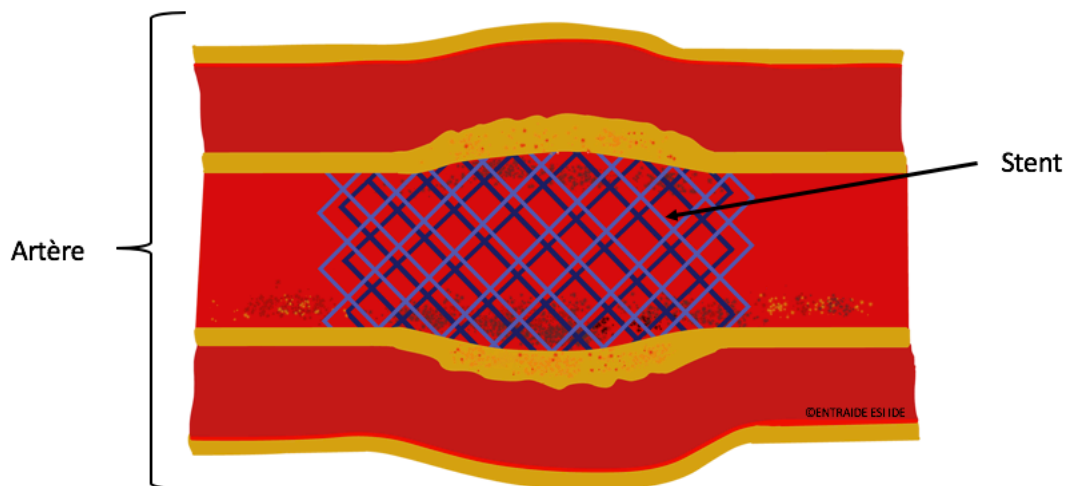


Schéma stent

Il est parfois nécessaire d'utiliser d'autres techniques :

- Le kissing balloon utilisé dans les bifurcations
- Le rotablator : fraise rotationnelle permettant de réaliser des athérectomie
- Mise en place d'une contre pulsion intra-aortique : dispositif temporaire d'assistance myocardique mécanique.

Durant tout l'examen, le patient est conscient et a un suivi de ses constantes en permanence.

5- Surveillance

La surveillance post interventionnelle est réalisée dans un service de médecine de cardiologie ou une unité de soins continus de cardiologie (USC cardio) ou une unité de soins intensifs de cardiologie (USIC). Le choix du service est fait en fonction du motif de coronarographie et du déroulement de l'examen.

La surveillance est souvent protocolée sur 4 heures (mais peut varier d'un centre hospitalier à l'autre).

- H0 : ECG, constantes, douleur, recherche du pouls vers le point de ponction, dégonflage du bracelet en radial de 2 cc.
- H+1 : constantes, douleur, recherche du pouls vers le point de ponction, dégonflage du bracelet en radial de 2 cc.
- H+2 : constantes, douleur, recherche du pouls vers le point de ponction, dégonflage du bracelet en radial de 2 cc.
- H+3 : constantes, douleur, recherche du pouls vers le point de ponction, dégonflage du bracelet en radial de 2 cc.
- H+4 : constantes, douleur, recherche du pouls vers le point de ponction, ablation du bracelet en radial, reprise de l'alimentation, autorisation de lever.

En fémoral : autorisation de lever 24h après l'examen, recherche du pouls pédieux et tibial. Durant les 4 heures, le patient doit boire 2 litres d'eau afin de faciliter l'élimination rénale du produit iodé.

Pour une coronarographie normale le patient entré le matin peut avoir l'autorisation de sortir le soir au domicile. Si pose d'un ou plusieurs stents, la sortie ne se fera que le lendemain matin dans les meilleurs des cas.

6- Autres examens en salle d'imagerie interventionnelle

Il est possible de réaliser d'autres examens durant une coronarographie.

- OCT : tomographie permettant de visualiser les structures micrométriques interne aux tissus biologiques.
- Cathétérisme droit : examen permettant une évaluation de débit cardiaque, régime de pression, oxymétrie étagée, étude du trajet à la recherche de shunts.

7- Risques

- Infectieux : ponction artérielle
- Hémorragique : ponction artérielle, dose de charge d'antiagrégants plaquettaires, thérapeutique du patient, hématome au point de ponction.
- Allergique : au produit iodé

SOURCES

- Cours IFSI
- Société Française de Cardiologie